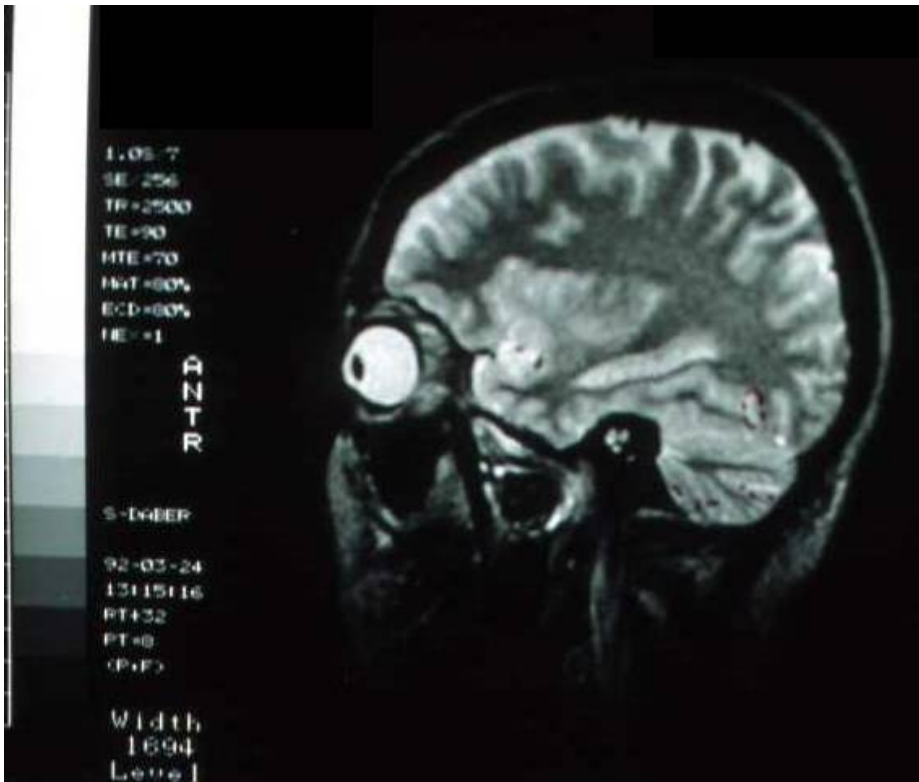


Sehstörungen durch Metalle im Sehzentrum



Lage des Sehentrums in der Zeichnung rot (Occipitallappen)
nach <http://www.bartleby.com/107/illus728.html>
aus Henry Gray (1825–1861). Anatomy of the Human Body. 1918 (gemeinfrei).
Vergleiche auch <http://de.wikipedia.org/wiki/Occipitallappen>

