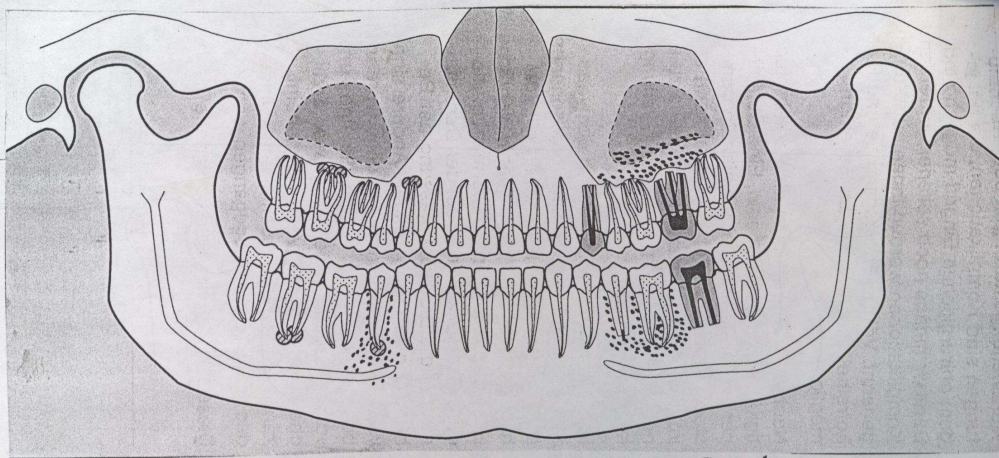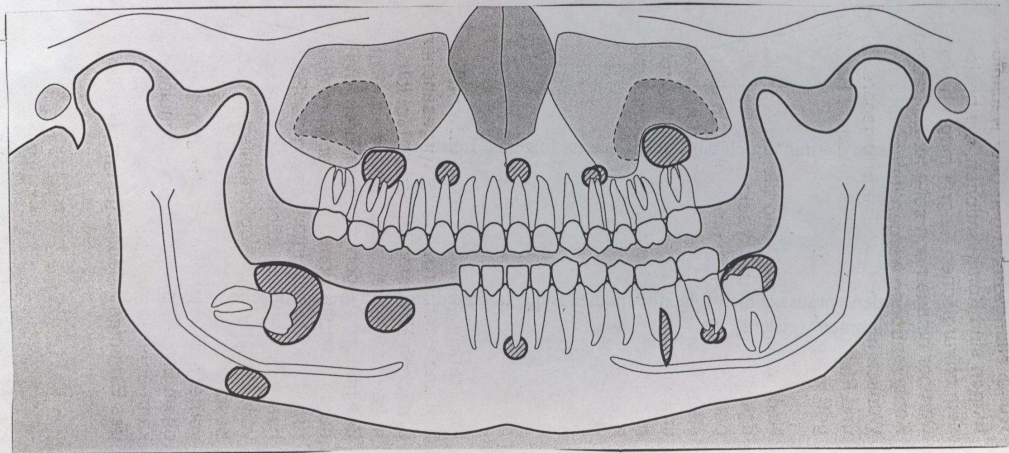
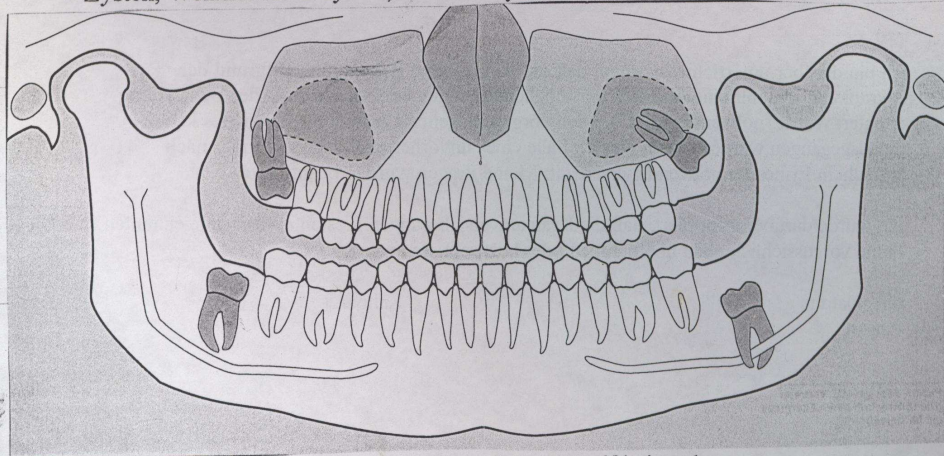


Schwermetallablagerungen, wurzelgefüllte Zähne, Granulome



Zysten, Weißheitszahnzysten, Knochenzysten, nicht ausgeheiltes Zahnfach



verlagerte, retinierte und impaktierte Weißheitszähne
Kieferhöhlen- und Nervbeteiligung