

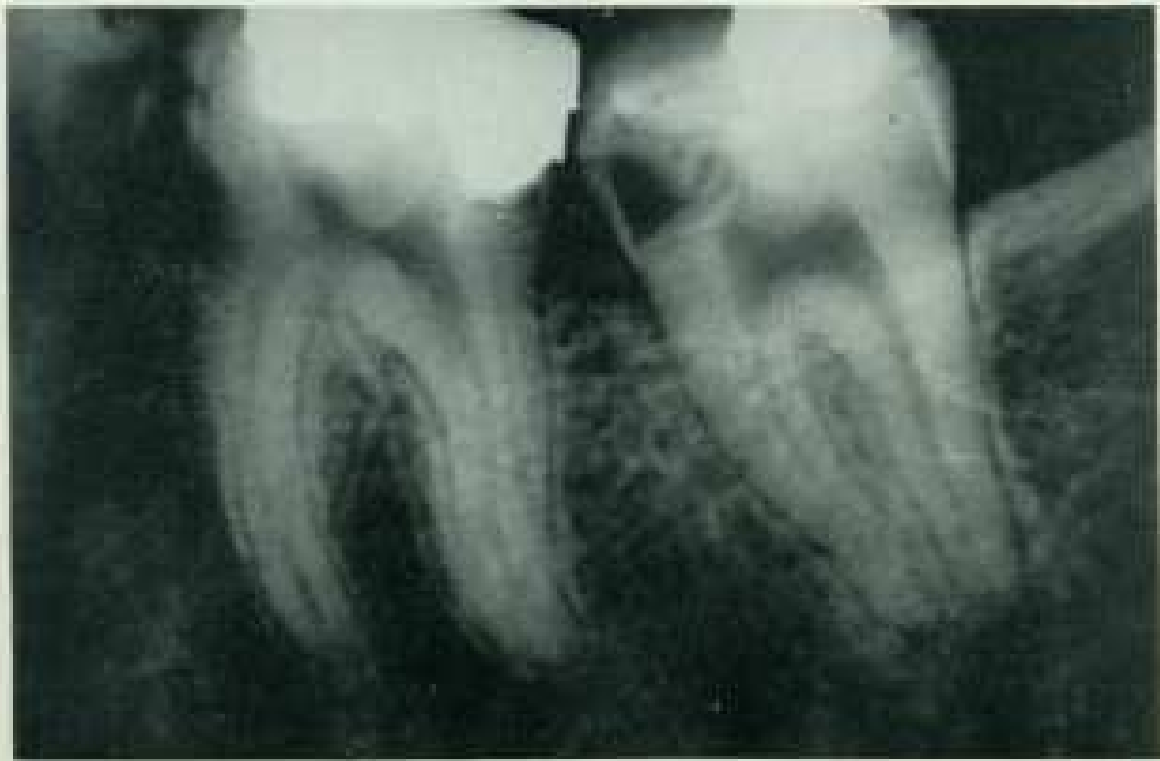

Abb. 50 Aufnahme zu dunkel

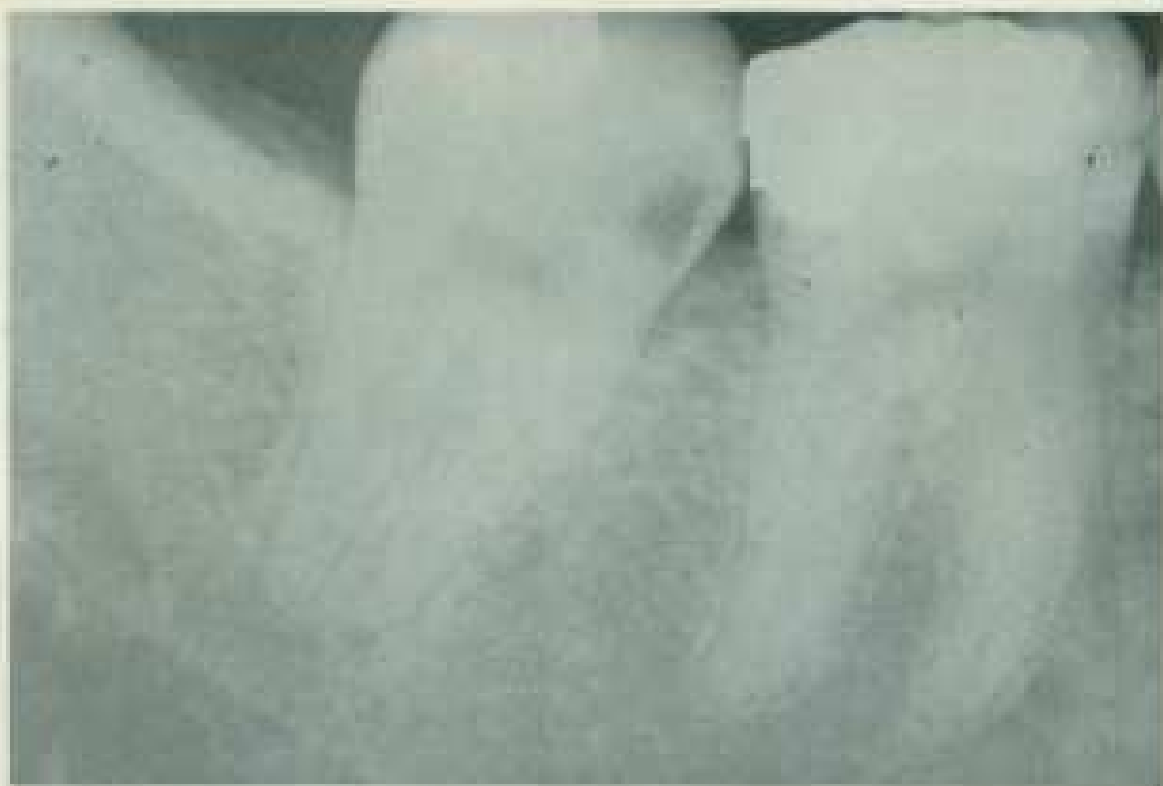

Abb. 51 Aufnahme zu hell

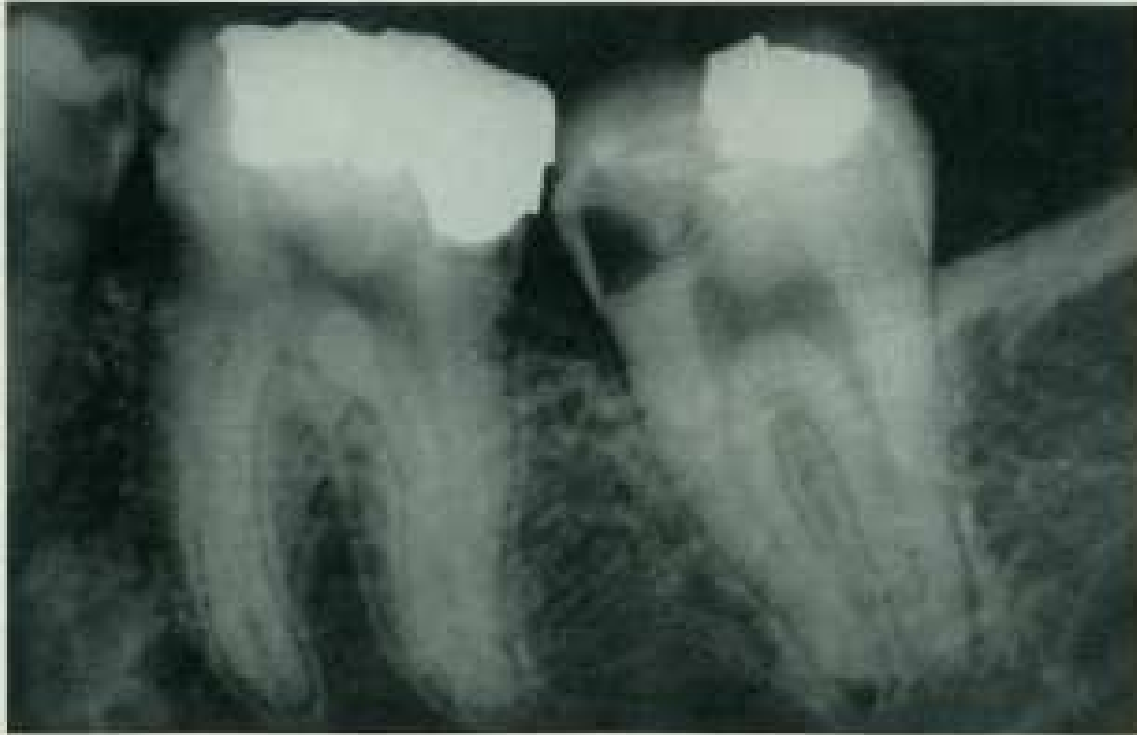

Abb. 52: Spongioma-Zeichnung gut erkennbar

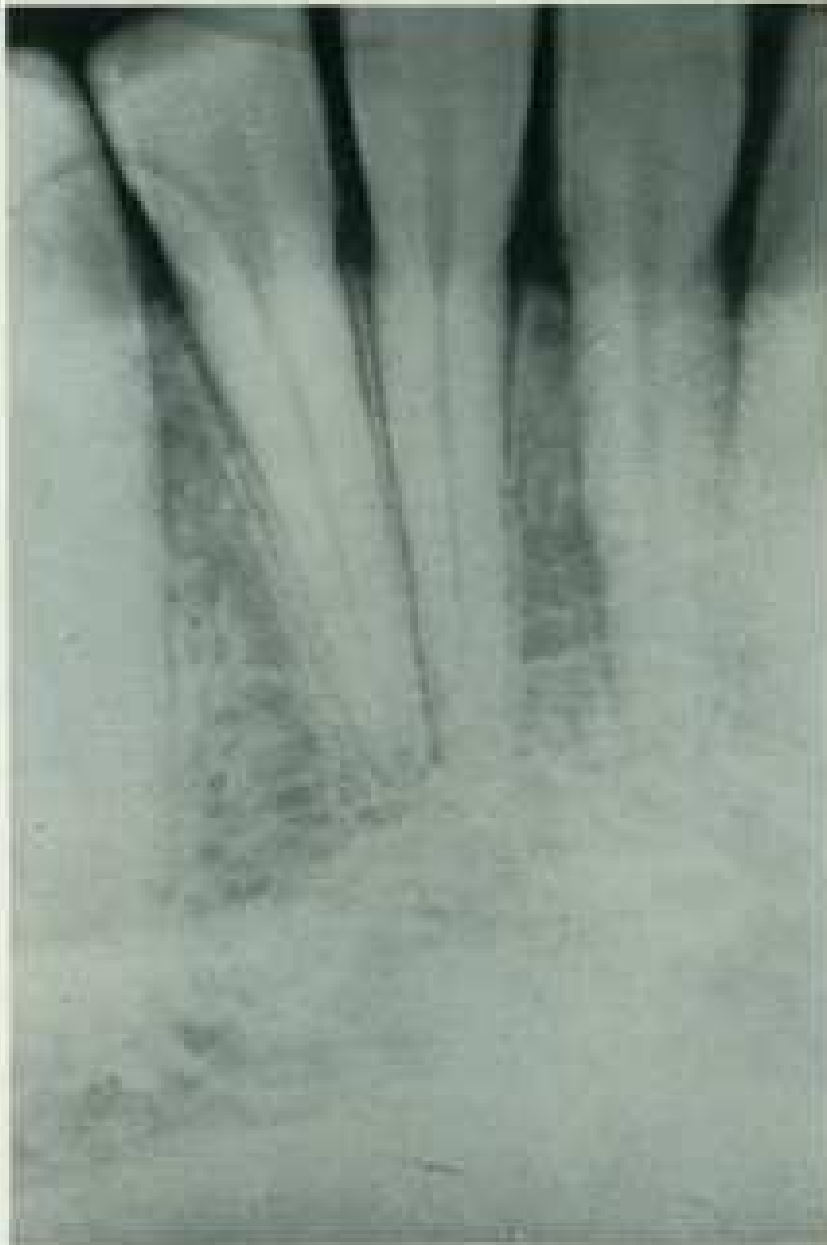


Abb. 53: Gute Aufnahme

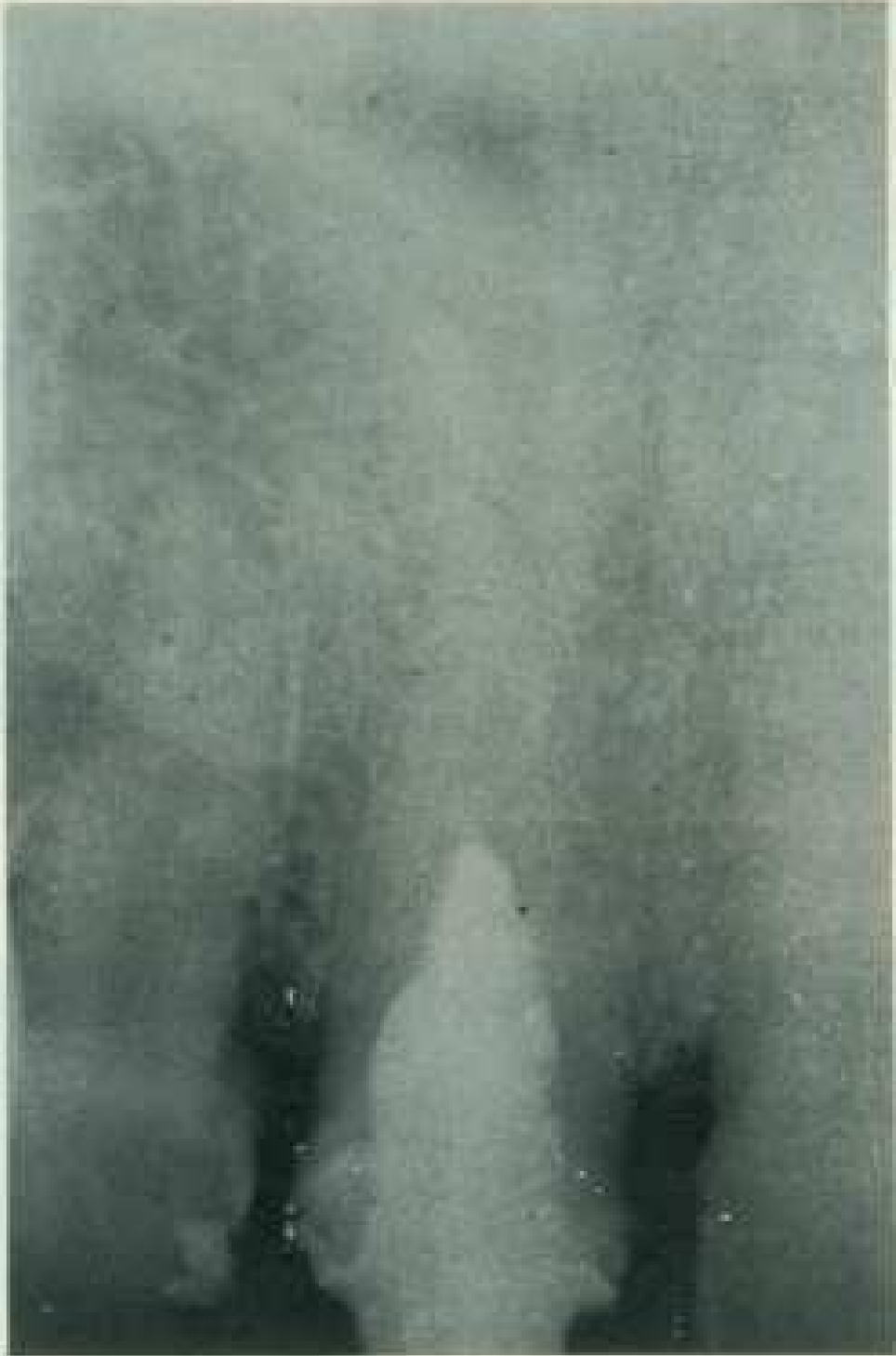

Abb. 56: Unschärfe Aufnahme. Außerdem Fehler beim Entwickeln: nicht auslösere