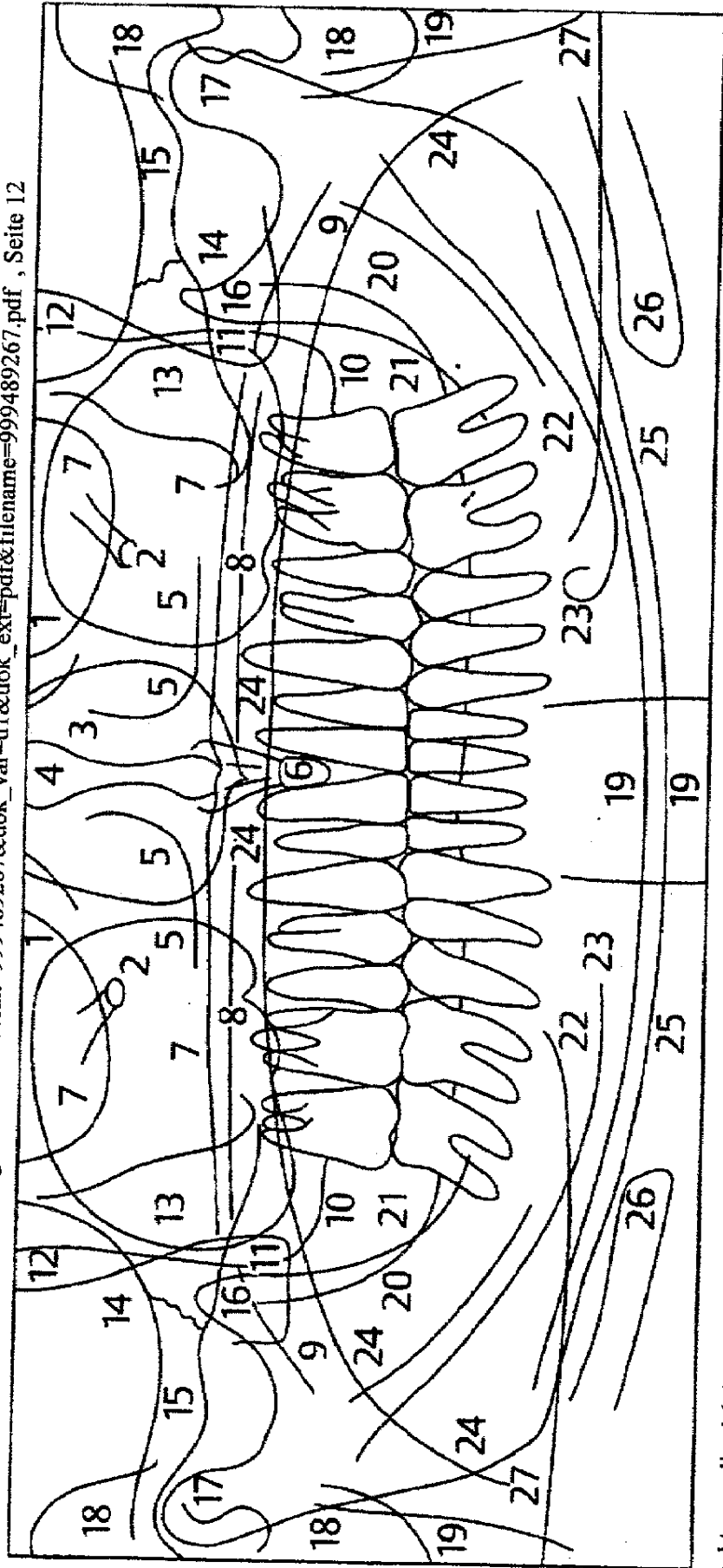


Autor: Sömmer, Christian
 Titel: Radiologische Querschnittstudie zur Qualitätsverbesserung von Panoramasschichtaufnahmen mittels Zungenrepositionsmanöver, Seite 7
 Dissertation: Medizinische Fakultät, Georg-August-Universität Göttingen, 2009
 download: http://deposit.d-nb.de/cgi-bin/dokserv?idn=999489267&dok_var=d1&dok_ext=pdf&filename=999489267.pdf, Seite 12



Strukturen, die sich in der Panoramasschichtaufnahme identifizieren lassen, sind in Abbildung 1.4 dargestellt.
 Abb. 1.4: Röntgenanatomie der PSA: Darstellung röntgenanatomischer Strukturen, die in der Panoramasschichtaufnahme eines Erwachsenen beobachtet werden können (PASLER 2008, S. 195).

Die anatomischen

- | | | |
|-----------------------------|--|----------------------------------|
| 1 Orbitae | 10 Tuber maxillae | 19 Halswirbelsäule |
| 2 Cavum infraorbitale | 11 Processus pterygoideus sowie Processus pyramidalis ossis palatini | 20 Crista temporalis mandibulae |
| 3 Cavum nasi | 12 Fossa pterygopalatina | 21 Linea obliqua |
| 4 Septum nasi | 13 Os zygomaticum | 22 Canalis mandibulae |
| 5 Concha nasalis inferior | 14 Sutura zygomaticotemporalis | 23 Foramen mentale |
| 5 Foramen incisivum | 15 Arcus zygomaticus, Tuberculum articulare | 24 Zungenrücken |
| 7 Sinus maxillae | 16 Processus coronoideus | 25 Kompakta des Unterkieferendes |
| 3 Gaumendach und Nasenboden | 17 Kondylus | 26 Zungenbein |
| Velum palatinum | 18 äußeres Ohr mit äußerem Gehörgang | 27 Verwischung des Gegenkiefers |