



Abb. 65: Restostitis. Fremdkörper. Keine geschlossene Corticalis

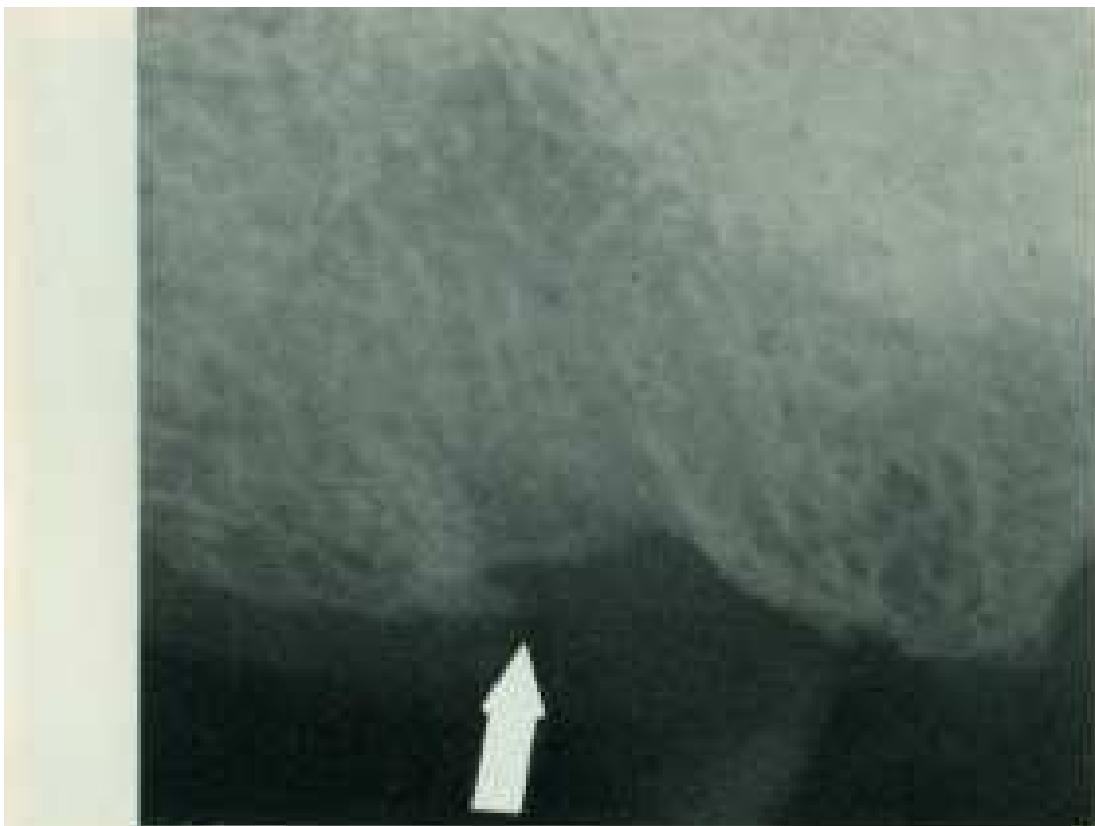


Abb. 66: Restostitis. Keine geschlossene Corticalis