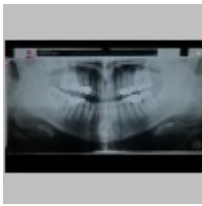

Panoramaschichtaufnahmen von Dr. med. M. Dauderer

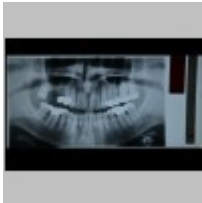
Dokumente einer Zahnsanierung nach Gold



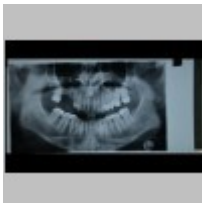
April 1990
[19900410_1050.jpg](#)
Goldkronen auf vielen Zähnen




November 1990
[19901120_1052.jpg](#)
Hier wurden später Staphylokokus Aureus(7)
und Pseudomonas (6) nachgewiesen



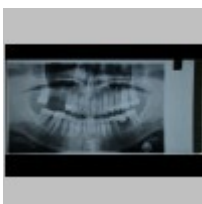Dezember 1991
[19911203_1053.jpg](#)
Nach der Entfernung von 16



März 1992
[19920331_1054.jpg](#)
Nach Abnahme aller Goldkronen




April 1992
[199204__1051.jpg](#)



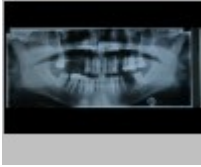Februar 1993
[19930219_1055.jpg](#)
36 gezogen und mit Brücke versorgt



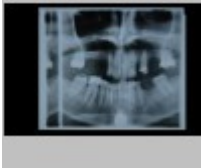
Juli 1993
[19930727_1056.jpg](#)



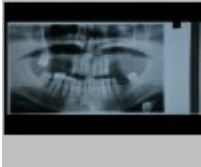Oktober 1993
[19931004_1057.jpg](#)
14, 24 und Brücke bei 36 entsorgt



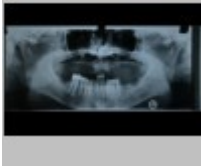November 1993
[19931111_1058.jpg](#)



Dezember 1993
[199312__1059.jpg](#)
26 ist raus



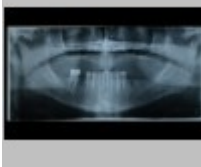Januar 1994
[19940127_1060.jpg](#)
27 ist raus



51. Geburtstag
[19940913_1061.jpg](#)
37 und alle verbliebenen Oberkieferzähne sind raus



Weihnachten 1994
[19941222_1062.jpg](#)



?
[1995____1063.jpg](#)
35 und 45